

CASO PRÁCTICO

11.1 CASO HERMANOS CASCO

TESTIGOS DE LA ACUSACIÓN

GABINA DIAZ

Perfil: 43 años de edad, con Estudios secundarios. Viuda, tiene 4 hijos. Se dedica a trabajos rurales y tareas domésticas. Es hermana de la víctima, con el cual mantenía una buena relación. Vive en Laguna Yema, pero realiza sus trabajos en varias localidades del Oeste formoseño.

TESTIMONIO: Agustín Díaz era mi hermano mayor. Siempre tuvimos una excelente relación, él era una buena persona, me ayudaba siempre en todo lo que necesitaba y a mis hijos también porque su papá murió hace unos años y todavía son chicos. A Agustín le gustaba beber alcohol de vez en cuando pero nunca se ponía violento con nadie. Si puedo decir que tenía un carácter fuerte.

Ese día, el 4 de abril de 2021, habíamos ido con Agustín a la localidad de Las Lomitas porque el tenía que cobrar una plata por unos trabajos que había hecho de albañil, entonces me pidió que lo acompañe. Llegamos a las 11 de la mañana, y mientras él estaba hablando con su patrón yo me fui a comprar verduras al mercado. Después cuando volví a donde estaba el, nos fuimos caminando hasta un barcito que quedaba por ahí cerca para comer algo. Yo tome un poquito de vino, pero Agustín no tomo nada porque tenía que trabajar a la tarde.

Después de eso, nos íbamos caminando a la terminal, a unas 5 o 6 cuadras, para tomar el colectivo para volvernos a Yema. Y justo pasamos por un billar donde estaba sonando un chamamé que a Agustín le gustaba porque le hacía acordar a nuestra mamá. Entonces él pegó un sapucay. Estaba muy contento porque había cobrado esa plata y le estaba yendo bien con el trabajo.

Justo después de pegar el sapucay, a Agustín le gritaron desde adentro del billar “Andá gritá al monte poncho sucio”. El que le dijo eso fue Pedro Casco. Y ahí nomas salieron el con su hermano José Casco. Cuando Agustín los vio, le dijo a Pedro “como me vas a decir eso yo nunca juego con vos”. Y ahí nomás José le empezó a pegar con un palo de billar que tenía en la mano y Pedro le quiso hincar con un puñal que tenía pero le erró varias veces hasta que Agustín se tropezó y cayó al suelo. Y ahí cuando cayó, vi que Pedro le hincó en el pecho con el puñal y José le seguía pegando con el palo. Mi hermano se quiso levantar, pero no pudo y se cayó otra vez. Y después Pedro sacó un revólver y le apuntó a Agustín. Cuando vi eso me desesperé y fui a corriendo a empujarlo y ahí se escapó un tiro. Después de eso Pedro y José se fueron del lugar, y un señor que estaba ahí llamo a la ambulancia, que vino unos 5 minutos después y se llevaron a Agustín. Un rato después me dijeron que había muerto. Es todo lo que se.

Quiero dejar en claro que mi hermano jamás utilizó ningún tipo de arma de fuego porque no le gustaban, ni siquiera para cazar en el campo.

TESTIMONIO DE CESAR GÓMEZ:

Perfil: 35 años. No terminó la secundaria. Soltero. Es peón de campo en una estancia a pocos kilómetros de distancia de Las Lomitas. Está cumpliendo una suspensión de juicio a prueba por una causa de lesiones leves. Vive con sus padres.

Testimonio: El 4 de abril era sábado, habíamos cobrado esa mañana la quincena y fui con unos compañeros al billar de Don Ayala a tomar unas cervezas y a jugar un rato. Habremos llegado a las 10 de la mañana por ahí. A eso de las 1 de la tarde más o menos, no me acuerdo bien, fue que pasó todo.

Yo entré al baño y cuando salí vi a un señora parada frente al negocio, y atrás de ella a un señor que justo antes lo vi y escuché que pegó un grito ahí afuera en la calle. Y de la nada veo que Pedro Casco sacó un cuchillo de su cintura y le atropelló al señor, momento en que este intentaba sacar un arma de su cintura. Yo vi el brillo del metal y me pareció que era un puñal o cuchillo. El señor retrocedía para afuera y Pedro lo seguía, y atrás de Pedro iba José, su hermano, con un taco de billar en la mano. Cuando llegaron a la punta de la otra esquina, vi que Pedro le encajó un puntazo al señor, mas o menos a la altura de la tetilla del lado izquierdo. El señor dio unos pasos hacia atrás cayéndose en un baldío, y ahí escuché el disparo de un arma de fuego. Luego el señor salió entre la gente caminando y vi que Casco se iba hasta el local con un revolver de color negro, me parece que de calibre 22., en la mano.

A los hermanos Casco los conozco hace rato, son dos tipos bastante pesados, siempre buscan lio con cualquiera.

ANDRÉS CORIA

Perfil: 40 años. Dueño de la estación de Servicio YPF de Las Lomitas. Empresario. Se graduó como Ingeniero en la Universidad Nacional del Nordeste. Tiene 3 hijos varones. Pretende postularse como concejal en las próximas elecciones. Tiene una causa abierta por falso testimonio.

Testimonio: Ese día 4 de abril de 2021 me encontraba en el local de billar hablando de negocios con un potencial socio. En un momento, después del mediodía, salimos unos minutos con mi colega a fumar un cigarrillo en la vereda. Mientras estábamos ahí charlando, paso Díaz frente al local y profirió un grito de alegría. Un grupo que estaba dentro del local lo insultó pero no pude ver quiénes fueron porque yo estaba afuera. Entonces Díaz fue hasta la puerta del local, acompañado de su hermana Gabina, diciendo: “Que salga el que dijo eso”. El Sr. Ayala, el dueño del local, salió y le pidió a Díaz que se retirara, apareciendo en ese interín un joven desde el local con un taco de billar en la mano haciendo retroceder a Díaz hasta el centro de la calle, acompañado por su hermana Gabina, pero de improviso sale un hombre petizo del local, cuchillo en mano y ataca a Díaz, al mismo tiempo que era golpeado por el que estaba con el taco de billar en la cabeza. La sra Gabina se colocaba en medio a fin de defender a su hermano, pero quien tenía el cuchillo la empuja y ataca

a Díaz, el cual retrocedió y se cayó a la cuneta levantando la mano derecha, y pude ver que tenía un cuchillo, siendo ahí golpeado nuevamente con el taco de billar por el joven de barba y Díaz suelta el cuchillo. Hubo un amontonamiento de gente ahí en el lugar donde estaban los tres y escuché un disparo, pero no pude ver quien lo efectuó. Después vi que Díaz se levanto con la ropa ensangrentada, dio unos pasos y se volvió a caer, aparentemente muerto. Entonces tome mi celular y llame a la ambulancia.

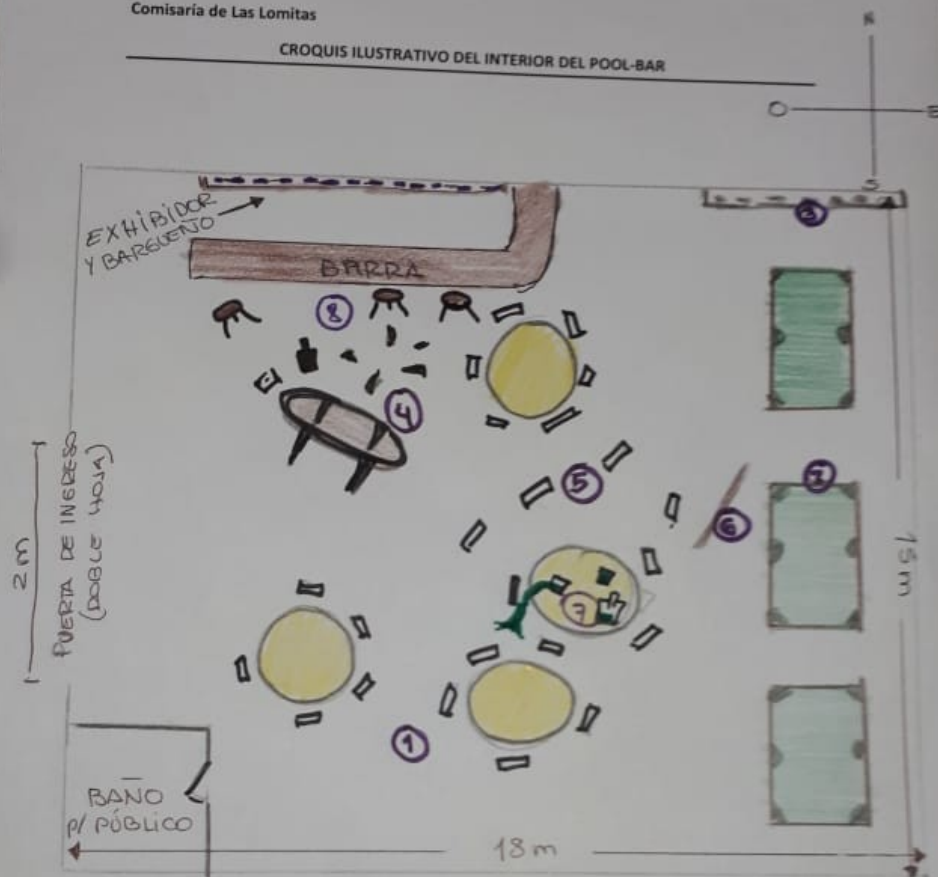
SUBCOMISARIO MARCELO RAMÍREZ

Perfil: 45 Años. Hace 22 años es policía. Ascendió al rango de Subcomisario por buen desempeño. Realizó cursos de capacitación en Prevención y Seguridad Urbana. No tiene sanciones administrativas ni disciplinarias. Sus compañeros lo ven como un excelente policía.

Testimonio: El día de los hechos me encontraba de Guardia en la Comisaria. Aproximadamente a las 14 hs, recibimos un llamado telefónico alertándonos de que al Hospital Central había ingresado un masculino con herida de arma blanca, falleciendo antes de su ingreso al mismo. Inmediatamente me constituí en el Hospital al efecto de recabar datos que interesaran a la causa. Allí me encontré con la señora Gabina Díaz, hermana del occiso, quien me refirió donde y como habían ocurrido los hechos.

Seguidamente nos dirigimos al lugar del hecho y procedimos a realizar el resguardo de la escena hasta la llegada de la Policía Científica y del Juez de Instrucción. Junto con dicha fuerza, encontramos un charco de sangre en la esquina que da al frente del billar de Don Ayala. Ingresamos al local y procedimos a tomar declaración a las personas que allí se encontraban. Hicimos mediciones de todo el lugar, tomando fotografías y realizando yo personalmente dos croquis, uno correspondiente al local de billar, y el otro a la zona donde se encontraba el charco de sangre.

Cabe dejar de manifiesto que mientras me encontraba realizando dichas tareas, por medio de la radio me dieron aviso de que en la Comisaria se había presentado un masculino, identificado como Pedro Casco, quien había referido ser el que hirió al occiso. El mismo hizo entrega de un cuchillo de mesa, vaina negra, el cual habría utilizado para apuñalar a Díaz; y un puñal y un revólver calibre 22, sosteniendo que ambos pertenecían a la víctima. Seguidamente se procedió a su detención y a dar aviso de ello al Sr. Juez de Instrucción. Es todo.



REFERENCIAS

- 1 PISO DEL LOCAL (CERÁMICO ROJO)
- 2 3 MESAS DE BILLAR / POOL
- 3 GORDA TACOS
- 4 MESA CAÍDA
- 5 SILLAS DESPARRAMADAS
- 6 TACO EN EL SUELO
- 7 BOTELLA DE WISKY Y UN CAJONCILLO/ BEBIDA DERRAMADA
- 8 VIDRIOS DISPERSOS Y BOTELLA EN EL SUELO

LAS LOMITAS - FORMOSA

DR. ERNESTO HOUSE

Perfil: 60 años. Médico cirujano, Jefe del Cuerpo Médico Forense del Poder Judicial. Accedió al cargo hace 10 años por concurso y oposición de Antecedentes. Estudió en la UBA. Ejerce su

profesión hace 34 años, con mucha profesionalidad. No registra antecedentes penales, ni sanciones disciplinarias o administrativas. Dicta cursos de capacitación sobre Tanatología en diversas facultades e institutos de salud del nordeste argentino.

TESTIMONIOS DE LA DEFENSA

Alcides Ayala

Perfil: 55 años. Con estudios primarios. Casado y con 2 hijos. Es el dueño del lugar donde ocurrieron los hechos. El local de billar funciona en su propio domicilio, teniendo su casa al fondo del mismo. La gente del pueblo lo considera un buen vecino. Tiene miopía, por lo que utiliza lentes. Tuvo una denuncia penal por amenazas contra un cliente, pero fue sobreseído.

Testimonio: El día de los hechos estaba trabajando normalmente, como todos los días. Había mas o menos 15 personas en mi local, entre ellos los hermanos Pedro y Jose Casco, a los que conozco desde chicos, porque trabaje muchos años con su padre. Son buenos muchachos, nunca arman lio ni tienen problema con nadie, al menos que yo sepa. Los dos son trabajadores y vienen todos los fines de semana al billar.

A eso de las 1: 30 mas o menos, veo que viene Agustín Díaz al local y se para en frente con un revólver pavonado negro, de calibre 22. Largo si no me equivoco. A Díaz lo conozco hace un tiempo, porque trabaja acá en Las Lomitas, y una vez lo tuve que echar porque estando ebrio empezó a molestar a unos clientes. De ahí no volvió mas.

La cuestión es que cuando yo lo veo ahí con el arma, me acerco y le pido por favor que se vaya y deje de molestar, pero no me hizo caso y seguía gritando “que nadie se acerque”. Después de eso se acercó Jose Casco a pedirle que se vaya también y ahí empeoró la cosa, porque Díaz hizo un ademán como apuntándolo con el revolver. Yo vi que José tenía el taco de billar en la mano porque estaba jugando cuando comenzó todo esto, pero en ningún momento vi que le haya pegado a Díaz.

El tema es que cuando se acercó Jose empeoró la cosa y se armó un revuelo ahí con Pedro también que se fue a defenderlo a su hermano Jose. De ahí yo me fui corriendo al mostrador para llamar a la Policía y escuché un tiro. Volví a la puerta y vi a Díaz tirado en el suelo, y vinieron José y Pedro a pedirme un papel, con el que envolvieron un cuchillo y se fueron muy asustados.

Benjamín Segovia

Perfil: 21 años. Actualmente se encuentra terminando la escuela secundaria. Trabaja como changarín. Vive con su padre. No registra antecedentes penales de ningún tipo.

Ese sábado 4 de abril fui con una amiga a jugar al pool. Solamente bebimos coca-cola. Al mediodía mas o menos, vi que el Sr. Ayala, el dueño del local, estaba hablando con un señor en la puerta, pidiéndole que se vaya, pero no escuche bien porque yo estaba medio lejos. Después el Sr. se fue caminando para el mostrador y ahí vi que el señor que estaba en la puerta, que después me entere

que era Díaz, le amenazaba con un revolver a otro muchacho que estaba ahí en el billar, un tal Jose Casco. Entonces me fui rápido al mostrador a avisarle de eso a Ayala, y ni bien llegué escuché 1 o 2 disparos, no recuerdo bien porque me asusté. Fuimos para la puerta y vimos que el hermano de Jose, Pedro Casco, atacaba con un cuchillo a Díaz. Después de eso fui a buscar a mi amiga que había quedado al fondo del local y nos fuimos, no vi nada mas.

ACTA DE DEFUNCIÓN

LAS LOMITAS, 4 de abril de 2021.

NOMBRES Y APELLIDOS: **Agustín Díaz**

DOCUMENTOS DE IDENTIDAD: **D.N.I.: 21.254.630** NACIONALIDAD: **Argentina**

EDAD: **48 años** SEXO: **Masculino.**

DOMICILIO: **Laguna Yema, Jurisdicción de Las Lomitas, Provincia de Formosa.**

FECHA Y LUGAR DE NACIMIENTO: **Laguna Yema, Departamento Bermejo, Provincia de Formosa, 25/5/1971.**

ESTADO CIVIL: **Soltero** PROFESIÓN/OCUPACIÓN: **Agricultor**

CAUSA DE MUERTE: **Taponamiento cardíaco**, como consecuencia de **hemopericardio**, como consecuencia de **herida transfixiante cardíaca** por arma blanca.

LUGAR DE FALLECIMIENTO: **Hospital de Las Lomitas.**

**DR ERNESTO HOUSE
CUERPO MEDICO FORENSE – LOMITAS
PODER JUDICIAL DE FORMOSA**

Inf. N°: 69/21

Las Lomitas, 4 de abril de 2021

AL/A SR/A. FISCAL

DR/A.

SU DESPACHO

Me dirijo a Ud. a fin de informar que, en el día de la fecha, en respuesta a lo ordenado verbalmente, siendo las 21:00 hs, me constituí en la Morgue de Las Lomitas, provincia de Formosa, a efectos de realizar la autopsia a un cadáver humano de sexo masculino, identificado como **AGUSTÍN DÍAZ** Todo se realizó en con la colaboración del Técnico Eviscerador: Juan Pablo Sorín del Poder Judicial de Formosa y la presencia de personal policial de la dependencia que interviene en la causa, surgiendo lo siguiente:

Identificación:

Nombres y Apellido: **AGUSTIN DIAZ**

Documentos de Identidad: **D.N.I.: 21.254.630** Nacionalidad: **Argentina**

Edad: **48 años** Sexo: **Masculino.**

Domicilio: **Laguna Yema, Jurisdicción de Las Lomitas, Provincia de Formosa.**

El cadáver se halla en la morgue, sobre la mesa de Morgagni, e decúbito dorsal en un a bolsa mortuoria. Retirada esta se lo observa cubierto de sangre en la zona cefálica y toracoabdominal. Presenta una bombacha de campo color beige (*sucio con barro en la botamanga*), sujeto con faja (*ambos con manchas pardo rojizas*), medias blancas (*con gotas pardo rojizas*), alpargatas negras (*con gotas pardo rojizas y restos de barro*), calzoncillos azules, poncho rectangular con un corte a nivel del pecho desde donde se extiende una gran mancha pardo rojiza, pañuelo en el cuello, y camisa azul con un corte a nivel del pecho, manchada con líquido pardo rojizo. **Las prendas de vestir se encuentran sucias con tierra, principalmente en el sector anterior, al igual que el rostro.** Todo es retirado para comenzar con el examen cadavérico.

Examen Externo:

Cadáver de sexo masculino de buen desarrollo óseo y muscular - buen estado de nutrición.

Talla: 1,70 mts. **Peso:** 80 kg

Piel: trigueña,

Cabellos: negros

Ojos: negros

Nariz: grande

Boca: mediana

Orejas: grandes

Dentadura en regular estado de conservación. Incompleta.

EXAMEN CADAVÉRICO

Corneas: transparentes

Pupilas: Midriáticas.

Mucosas: conjuntivas levemente congestivas.

Rigidez: presente en miembros superiores, inferiores y maseteros.

Uñas: cianóticas.

Livideces: inestables, distribuidas en región posterior de tronco y ambos miembros.

Manifestaciones externas de putrefacción: No presenta.

Desprendimiento cutáneo-flictenas: No presenta.

Mancha Verde de Putrefacción: Ausente.

Salida de líquidos: no presenta.

EXAMEN TRAUMATOLÓGICO

Cráneo: en cuero cabelludo, región Parietal izquierda se observa herida contusa (**1a**) de 6 cm de longitud,

Rostro: no se observan lesiones.

Boca: cerrada, con rigidez masetérica encontrándose la lengua por detrás de las arcadas dentarias. No presenta lesiones.

Cuello: no presenta lesiones.

Tórax: en cara anterior de tórax, región precordial, se observa herida punzo cortante (**2a**) de 3,5 cm de longitud con labios separados por 1 cm, cuyos ángulos son de 50° aproximadamente, con coleta de salida en el ángulo interno, siendo el ángulo externo mas romo.

Abdomen: No presenta lesiones.

Miembros superiores: DERECHO: No presenta lesiones. IZQUIERDO: No presenta lesiones.

Miembros inferiores: No presenta lesiones.

Región Lumbo-sacra: no se observan lesiones.

Genitales externos: Sin lesiones.

Esfínter Anal: Sin lesiones.

EXAMEN INTERNO

CABEZA:

Por medio de una incisión bimastróide, se separa el cuero cabelludo en dos colgajos, uno hacia anterior y otro hacia posterior. Se observan abundantes restos hemáticos. Se observan en la cara interna del cuero cabelludo herida contusa **(1b)** de 6 cm de longitud, dispuesta en sentido oblicuo. **Aponeurosis epicraneana:** herida contusa **(1c)** de 6 cm de longitud, dispuesta en sentido oblicuo.

Huesoso del cráneo: No presenta lesiones.

Meninges: No se observan lesiones.

Cerebro: No se observan lesiones.

CUELLO:

Se realiza abordaje sub mento-pubiano. Se realiza disección plano por plano. No se observan lesiones.

TORAX: En las caras interna y externa de la pared del tórax, a nivel del plano muscular y óseo, a nivel cuarto espacio intercostal izquierdo (entre la cuarta y quinta costilla) se observa herida punzo cortante **(2 b)** de 3,5 cm de longitud, dispuesta en sentido transversal, que secciona en parte el borde superior de la quinta costilla. Esta lesión se corresponde topográficamente con la lesión (2 a)

Esternón: Se halla íntegro sin fractura.

Mediastino: Libre.

Pleura derecha: Sin adherencias. Cavidad vacía.

Pleura izquierda: Sin adherencias. Presencia de sangre en la cavidad (hemotorax) ¹

Pulmón derecho: región anterior de color rosado, y en la posterior de color violeta por la presencia de hipostasia² cadavérica; no se observan lesiones en el parénquima.

Pulmón izquierdo: región anterior de color rosado, y en la posterior de color violeta por la presencia de hipostasia² cadavérica; no se observan lesiones en el parénquima.

Pericardio: Presenta herida punzo cortante **(2c)** en cara anterior, de 3 cm de longitud. En el interior se observa la presencia de sangre líquida y un gran coágulo (hemopericardio)³.

Corazón: presenta herida punzo cortante (**2d**), en cara anterior de ventrículo izquierdo, de 3 cm, que se proyecta hacia el interior del mismo, seccionando el tabique interventricular, llegando hasta el ventrículo derecho, sin atravesar la pared posterior del órgano.

Aorta: Sin lesiones.

Vena y arteria pulmonares: Sin lesiones de ubicación normal.

Cava superior e inferior: Sin lesiones.

ABDOMEN:

Diafragma: no se observan lesiones.

Estómago: No presenta lesiones.

Hígado: Graso.

Vesícula biliar: distendida, no presenta lesiones.

Páncreas: sin lesiones.

Bazo: sin lesiones.

Intestino delgado: Sin lesiones.

Intestino grueso: Sin lesiones.

Mesenterio: Sin lesiones.

Peritoneo: No presenta lesiones.

RETROPERITONEO: no se observan lesiones

Riñón izquierdo: No presenta lesiones.

Riñón derecho: íntegro. No presenta lesiones.

Vejiga: conserva su estructura anatómica, sin lesiones.

RECTO: Sin lesiones.

PERINE: Sin lesiones.

ANO Y ESFÍNTER ANAL: Sin lesiones.

EXÁMEN TOXICOLÓGICO:

Del análisis químico realizado sobre muestra de sangre del occiso, se pudo detectar un nivel de 0,9 gramos de alcohol por cada litro de sangre.

Examen referente a otro tipo de tóxicos y/o estupefacientes con resultado negativo.

CONSIDERACIONES MEDICOLEGALES:

Lesiones punzo cortantes (2 a,b,c,d): En estas predomina la expresión morfológica lesional en la profundidad, pero tienen también una considerable expresión morfológica lesional en la superficie.

Son producidas por elementos lesivos planos o poseedores de hoja, dotados de una punta aguzada y de por lo menos, un filo. (pueden tener dos o más). Actúan por un mecanismo mixto y simultáneo de presión, penetración y deslizamiento cuando son introducidos, y en segundo lugar por un mecanismo de deslizamiento cuando son retirados. Los efectos principales son la sección y la separación de los tejidos, en mayor grado, en profundidad y en menor grado en superficie, puede predominar uno u otro según la forma de producción de la herida, pero siempre combinados, dado que, si el elemento solo actúa por la punta producirá una lesión punzante, y si actúa por el filo solamente producirá una lesión cortante. (ejemplos: cuchillos, espadas, bayonetas).

El orificio de entrada tiene forma, por lo general elíptica, con labios y bordes netos habitualmente no contundidos y sin puentes de tejido. Presenta dos extremos o ángulos y siempre por lo menos uno de ellos con tendencia a la configuración aguda. La observación de un ángulo con tendencia a la configuración roma y el restante hacia la aguda hará presumir en principio, un arma de hoja monocortante. La observación de dos ángulos con tendencia a la configuración aguda, hará presumir en principio, un arma de hoja bicortante. La observación de dicotomía en uno de los ángulos, configurando la morfología en “cola de pescado” hará presumir en principio, movimientos de la víctima al ser herida o manipuleo lateral del arma por el victimario al herir o al retirarla o ambas cosas.

No obstante, la manera de incidir del elemento lesivo, sus características estructurales y las fibras elásticas dérmicas hacen que lo expuesto deba ser considerado con un fin orientador. La profundidad intracorpórea tiene dimensiones importantes. No adopta la forma de un canal de recorrido, sino que su trayectoria se reconoce por la reproducción imperfecta del perfil de sección de la hoja del arma sobre los planos anatómicos superficiales, profundos y viscerales interesados. Puede ocurrir que el trayecto no sea único por la interacción y reiteración rápida y consecutiva del movimiento de penetración del arma por el mismo orificio u ojal de entrada. las paredes del trayecto son lisas y netas,

excepcionalmente anfractuosas. Estas lesiones producen tanto hemorragia externa como interna por lo general son combinadas, aunque predomina una de ellas, según la topografía del asiento de la lesión. La herida contusa (1), es aquella que se produce cuando se vulnera la resistencia elástica de la piel y los tejidos subyacentes y aparece como resultado una solución de continuidad de ellos, la piel se efracciona cuando se supera su límite de elasticidad o índice de tolerancia. Los bordes son irregulares, poco netos, contundidos y equimóticos, con retracción y algo desprendidos respecto del lecho lesivo, es común la existencia de desfrenamientos y colgajos con probable ausencia de vitalidad. El fondo nunca es de profundidad uniforme, es desigual, anfractuoso, y contundido. Tanto los bordes como el fondo o lecho presentan invariablemente infiltración hemática y coágulos en diversos grados.

Hemotórax: (1): es la presencia de sangre dentro de la cavidad pleural. Se puede deber a lesiones pulmonares penetrantes o lesiones de vasos mediastinales y menos frecuentemente a lesiones vasculares intercostales y de mamas internas. Hay casos de fracturas de raquis dorsal con lesión desgarrada de venas ácigos y sangrado intrapleural. Muchas veces, existe en forma combinada hemoneumotórax, como por ejemplo en algunas formas de lesiones penetrantes por **arma blanca** donde por un mecanismo valvular tiene lugar un exiguo sangrado externo, o no lo hay, con acumulación de sangre y aire a tensión a nivel exclusivamente intrapleural. La cantidad de sangre acumulada en una cavidad pleural es variable.

Livideces cadavéricas: es el fenómeno producido por la decantación de la sangre intravascular, que por efecto de la pérdida del tono de los capilares sanguíneos y de la ley de gravedad, se deposita en las zonas declives del cuerpo. Se ven a través de la piel, unas manchitas de color rojo vinoso en forma de punteado al principio y que confluyen luego y que colorean la superficie cutánea de las zonas declives del cadáver. Aparecen entre dos y tres horas después de la muerte, llegan a su punto máximo entre las 12 y 15 hs, y a partir de las 18-24 hs no se producen más. Se fijan o adhieren a los tejidos cutáneos, alrededor de las 12 hs posteriores a muerte.

Hipostasias viscerales (2): el mismo fenómeno de decantación sanguínea intravascular que se produce en la piel, se observa en las vísceras, produciendo una acumulación sanguínea en la zona declive del órgano, así en pulmones, hígado, bazo y riñones se puede observar esa congestión vascular que no debe ser confundida con equimosis o hematomas traumáticos, ni edemas pulmonares.

Taponamiento cardíaco (5): el taponamiento cardíaco determina una nulidad mecánica fisiológica del corazón que claudica en su función de bomba y falla ocurriendo el óbito, se describe una cantidad necesaria de 400 a 500 cc de sangre intrapericárdica para que se produzca el óbito. A nivel pericárdico puede observarse desgarramiento de su estructura en traumas penetrantes directos o por mecanismos de tracción en traumas cerrados. Como consecuencia surge la situación más característica que debe destacarse como causa de muerte: el **Hemopericardio (3)** agudo que produce taponamiento cardíaco. Cuando es generado por una injuria penetrante torácica cardiopericárdica, si bien existe una brecha por donde la sangre puede drenar, la velocidad con que esta se acumula dentro del saco pericárdico excede en mucho la velocidad de salida y determina el taponamiento. También puede darse en situaciones de trauma de tórax cerrado. En los que puede existir una contusión cardíaca con ruptura vascular del epicardio o con efracción parietal miocárdica, pero con indemnidad pericárdica, en estos casos el saco pericárdico se llenara de sangre sin posibilidad de escape.

Transfixiante (4): atravesar un órgano de parte a parte.

Arma Blanca (6): Elemento lesivo o potencialmente lesivo, de variado material y hechura que, teniendo al menos un filo y/o una punta aguzada, es idóneo para lesionar el cuerpo humano aisladamente con cada uno de ellos o combinando ambos a la vez.

OBSERVACIONES:

1. Se realizaron tomas fotográficas con cámara digital.

Se adjunta a este informe:

2. Un sobre de papel madera debidamente rotulado, conteniendo un CD con registros iconográficos obtenidos durante la necropsia, con cámara digital propia.
3. **2 (dos) sobres debidamente rotulados de papel madera que contienen un sobre de color blanco cada uno con sangre entera indubitable del cadáver de AGUSTÍN DÍAZ,** en soporte de papel de filtro Wattman; para análisis molecular de ADN y el sobre pegado a una hoja oficio, con el margen suficiente, para que sea archivada, ya que no debe ser perforado ni enmendado, para no contaminar la muestra biológica, y con el formulario de cadena de custodia.
4. **Se tomaron muestras de sangre,** las que fueron depositadas en dos tubos de polipropileno estéril, uno con cámara de aire y el otro sin ella, quedando

reservados conservando la cadena de frío, en el Cuerpo Médico Forense. Los dos tubos están debidamente rotulados, precintados y con anticoagulante EDTA.

5. **Se tomó muestra de humor vítreo:** se colocó en dos tubos Eppendorf para dosaje de sustancias.
6. En el acto de la necropsia, se tomaron muestras de: **fragmento de piel, de la herida 2 a** , que se colocó en frasco con formol al 10%, debidamente rotulado y precintado, **Tejido celular subcutáneo**, que se colocó en frasco seco para conservar en cadena de frío, debidamente precintado y rotulado.

IMPORTANTE: POR TRATARSE DE MUESTRAS BIOLÓGICAS EXISTE SUMA URGENCIA EN QUE LOS MISMOS LLEGUEN AL LABORATORIO QUE REALIZARA EL ESTUDIO QUE EL SR. FISCAL ORDENE, PARA ASI OBTENER RESULTADOS QUE PUEDAN SER VALORADOS SIN MARGEN DE ERROR O INTERPRETACIONES NO CONCLUYENTES PARA LA INVESTIGACIÓN. Las muestras quedan en reserva de cadena de frío, en el Cuerpo Médico Forense, hasta que el Sr. Fiscal de Instrucción disponga de las mismas.

CONCLUSION:

Efectuada la autopsia, del cadáver de quien en vida fuera **DIAZ AGUSTIN**, concluyo diciendo que:

- Se trató de una muerte violenta.
 - La causa de la muerte se debió a **Taponamiento cardíaco**⁵, como consecuencia de **hemopericardio**³, como consecuencia de **herida transfixiante**⁴ **cardíaca** por arma blanca ⁶.
 - Las heridas (2 a,b,c,d), fueron producidas por elemento lesivo, plano o poseedor de hoja, dotado de una punta aguzada y de por lo menos, un filo. El mecanismo utilizado fue mixto y simultaneo de presión, penetración y deslizamiento cuando el elemento lesivo fue introducido, y en segundo lugar por un mecanismo de deslizamiento cuando fue retirado.
 - **Las lesiones (1a,b,c)** fueron producidas por un elemento de consistencia dura o duro elástica de bordes romos, sin filo, por un mecanismo de choque, golpe, percusión, dotado de la fuerza necesaria para producirlo.
 - Las lesiones descritas fueron producidas en vida.

- La data de muerte es entre 2 y 5 hs aproximadamente al momento del comienzo de la autopsia.

DR ERNESTO HOUSE
CUERPO MEDICO FORENSE – LOMITAS
PODER JUDICIAL DE FORMOSA

EXAMEN MÉDICO DETENIDO

PEDRO PABLO CASCO: Argentino, de 40 años de edad, DNI

N°Domiciliado en la localidad de Las Lomitas. **Sin Lesiones físicas externas.**

Aliento etílico: positivo.

Prueba de Romberg: negativo.

Aliento a otras sustancias: positivo (coca).

TALLA: 1,70 PESO: 95 Kg

TATUAJES: SI. sector interno de ambos miembros superiores (antebrazo) y en el cuello, lado derecho.

ES TODO CUANTO INFORMO.

DR ERNESTO HOUSE
CUERPO MEDICO FORENSE LOMITAS
PODER JUDICIAL DE FORMOSA

EXAMEN MÉDICO DETENIDO

JOSÉ CASCO: Argentino, de 35 años de edad, DNI N°.....Domiciliado en la localidad de Las Lomitas. **Sin Lesiones físicas externas.**

Aliento etílico: positivo.

Prueba de Romberg: negativo.

Aliento a otras sustancias: Negativo.

TALLA: 1,73 PESO: 85 Kg

TATUAJES: No.

OTRAS PARTICULARIDADES: Barba completa

DR ERNESTO HOUSE
CUERPO MEDICO FORENSE LOMITAS
PODER JUDICIAL DE FORMOSA

EXAMEN COMPARATIVO

SOBRE N°1: SELLADO -ROTULADO “ARMA BLANCA” (imputado)

Se trata de un arma blanca de un solo filo, con punta afilada, de acero inoxidable, en buen estado de conservación, hoja afilada, lomo romo sin particularidades. Ancho máximo de hoja: 3,5 cm Mango de madera con dos remaches, Marca “Tramontina”, con leve talón. Mide 15 cm de hoja y 13 cm de . Manchas pardo rojizas.

SOBRE N°2: SELLADO – -ROTULADO “ARMA BLANCA” (Díaz)

Se trata de un arma blanca de un solo filo, con punta afilada, de acero inoxidable, en buen estado de conservación, hoja afilada, lomo romo sin particularidades. Ancho máximo de hoja: 2,7 cm. Mango de plástico negro con dos remaches visibles (uno cubierto por cinta), sin Marca a la vista, con talón pronunciado. Cubierto por cinta aisladora negra. Mide 17 cm de hoja y 14 cm de mango. Con tierra en su superficie.

ELEMENTO CON FAJA EN EL SECTOR MEDIO IDENTIFICADO CON EL N°3. Se trata de un palo de madera de billar o pool, de 2m de longitud, tiene cierta elasticidad, diámetro máximo del taco: 3,5 cm, diámetro en punta: 1 cm. Posee 3 vivos de distintos colores - rojo, azul y amarillo- ubicados en el sector medio del palo, en forma de aro. A 20 cm de la punta se observa una mancha hemática.

CONCLUSIÓN:

1.- El arma peritada, reservada en Sobre N°1 se corresponde con las lesiones mortales descriptas ut-supra como 2 a,b,c, d.

2.- El elemento identificado como N°3 resulta compatible con la herida contusa descripta como 1 a, b, c, constatado en el cráneo.

ES TODO CUANTO INFORMO.

**DR ERNESTO HOUSE
CUERPO MEDICO FORENSE LOMITAS
PODER JUDICIAL DE FORMOSA**



El presente material constituye el legajo de investigación, puesto a disposición de cada una de las partes. El mismo será para lo largo del curso, donde se elaborará: Teoría del Caso, Discurso de Apertura, Examen y Contra-examen, Alegato de Clausura.

Ambos imputados conservan su derecho a declarar en el juicio, siendo opcional por parte de la Defensa recurrir a sus testimonios si lo consideran conveniente. En aras de que el simulacro sea lo más real posible, y siendo un derecho del acusado modificar sus declaraciones sin que importe presunción en su contra, las mismas no son agregadas aquí.

La Acusación podrá preguntar a los imputados, con las técnicas del examen aún cuando se trate de llevar a cabo un contraexamen. Los imputados, a su vez, pueden abstenerse de responder las preguntas formuladas por la Acusación.

Documentales/Instrumentales:

Autopsia

Croquis de la Policía.

Revólver.

Cuchillo.

Taco de pool.

Tomas fotográficas.

Acta de Defunción.

Examen Médico de Imputados.

Análisis de Secuestros.